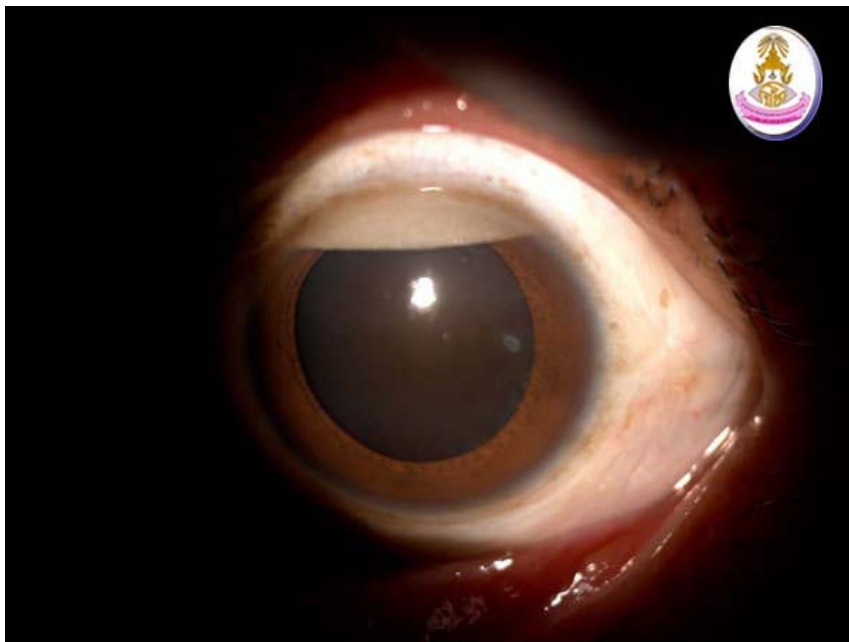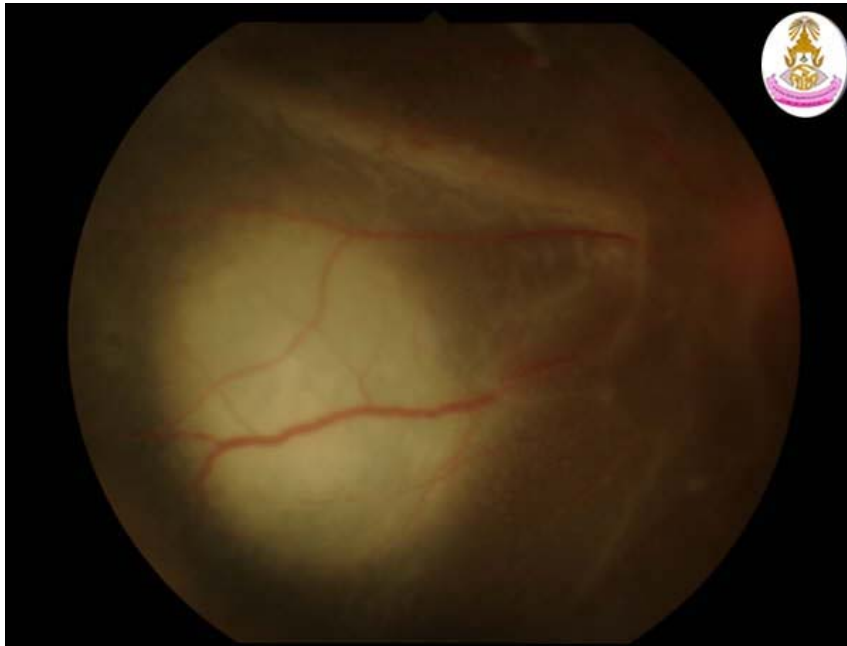


- ชื่อภาพ hyperoleon
- โดย นพ.โกศล คำพิทักษ์
- สถาบัน มหาวิทยาลัยธรรมศาสตร์
- ประวัติผู้ป่วย ไม่มี
- วันที่ลง 23/3/2550



- ชื่อภาพ Subretinal cysticercosis
- โดย นพ.กิตติชัย อัครพิพัฒน์
- สถาบัน มหาวิทยาลัยธรรมศาสตร์
- ประวัติผู้ป่วย ไม่มี
- วันที่ลง 23/3/2550